

Nota clínica

Osteoporosis transitoria de cadera en una gestante

P. Berenguel Martínez¹, A. Ríos Luna², N. De Haro Ramírez¹, F. M. Parrilla Ruiz¹

¹ÁREA DE URGENCIAS Y CUIDADOS CRÍTICOS. HOSPITAL DE PONIENTE. EL EJIDO. ALMERÍA. ²SERVICIO DE TRAUMATOLOGÍA. HOSPITAL DE PONIENTE. EL EJIDO. ALMERÍA. DEPARTAMENTO DE NEUROCIENCIAS. CIENCIAS DE LA SALUD. UNIVERSIDAD DE ALMERÍA

RESUMEN

La osteoporosis transitoria de cadera es un fenómeno inusual en las unidades de cuidados críticos y de urgencias en relación con la patología traumática en pacientes ginecológicas y que cada vez es más frecuente, dentro del diagnóstico diferencial de la coxalgia de perfil mecánico. Al enfrentarnos ante cuadros sindrómicos de tal amplitud, no debemos olvidar la existencia de enfermedades inusuales en nuestro medio.

Presentamos un caso clínico de una paciente con dolor inguinal cuya etiología era una osteoporosis transitoria de cadera. Así mismo realizamos una revisión de la literatura sobre la clínica, diagnóstico y tratamiento de esta enfermedad.

Palabras clave: Cadera. Osteoporosis transitoria. Gestante.

ABSTRACT

Transient coxal osteoporosis of pregnancy

Transient osteoporosis of the hip is an uncommon disorder. The etiology is unclear and it could be confused with other diagnosis as femoral head osteonecrosis. We present a case report of a woman with transient osteoporosis of the hip. We also perform a literature review.

The goal of this paper is to provide physicians how to diagnose and treat this disease.

Key Words: Hip. Transient osteoporosis. Pregnant. Bone marrow edema.

INTRODUCCIÓN

La osteoporosis transitoria de la cadera (OTC) es una entidad rara y autolimitada de etiología desconocida. Curtiss y Kinkaid en 1959 describieron por primera vez la presencia de osteopenia radiológica en la cadera de tres mujeres en el último trimestre de gestación. Desde entonces sólo se han registrado en la literatura 200 casos¹⁻³.

Suele afectar a hombres de mediana edad, y a mujeres en el tercer trimestre de embarazo. Cursa con dolor inguinal agudo, progresivo e incapacitante sin antecedentes de traumatismo. Alrededor de un mes tras el comienzo de los síntomas

(período ventana), los estudios radiológicos revelan una desmineralización de cabeza y cuello femoral sin que afecte al espacio articular. Suele afectar a la cadera de forma unilateral, siendo rara la bilateralidad. Puede recidivar en otras articulaciones además de en la cadera, constituyendo una entidad llamada osteoporosis migratoria. Es obligado hacer diagnóstico diferencial con otras patologías con un cuadro clínico similar. La más frecuente es la necrosis avascular de cabeza femoral.

Su resolución suele ser espontánea a los 6-8 meses desde el inicio del cuadro, tanto clínica como radiológicamente, habiendo permanecido el paciente en descarga y en tratamiento sintomático del dolor con AINES.

Correspondencia: Dr. Pablo Berenguel Martínez
C/ Reyes Católicos, 16, 6º, Dcha
04001 Almería
E-mail: leticiammartin@hotmail.com

Fecha de recepción: 15-3-2006
Fecha de aceptación: 30-8-2006



CASO CLÍNICO

Mujer de 29 años, primigesta, sin antecedentes personales de interés, que desde el 7º mes de embarazo, presenta dolor en región inguinal izquierda, con impotencia funcional y cojera, sin traumatismo previo. La clínica aumenta con la carga y cede con el reposo, remitiendo parcialmente con paracetamol. El dolor es menos intenso tras dar a luz, aunque sigue con coxalgia que le obliga a caminar con bastones. La paciente se encuentra afebril, y no presenta enfermedades concomitantes.

La cadera izquierda presentaba una muy ligera inflamación, rango de movilidad preservado, con una leve limitación para la abducción. Sin alteraciones de partes blandas.

Finalizada la gestación se realiza radiografía simple de pelvis donde se ve una osteopenia franca de la cabeza y cuello femoral izquierdo (Figura 1).

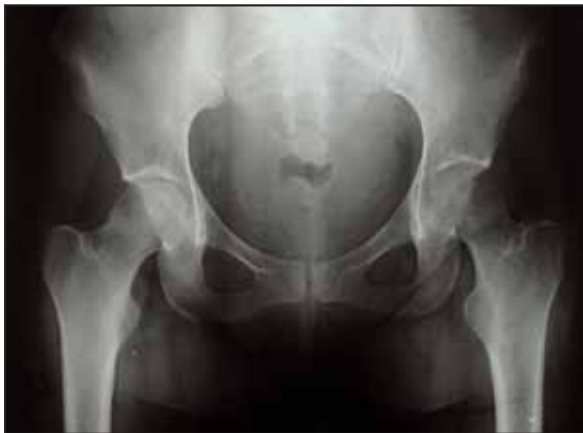

Figura 1. Rx simple de pelvis. Osteopenia franca en la cabeza y cuello femoral izquierdos.

Se le pautó un tratamiento con AINES y descarga del miembro afecto, con bastones ingleses.

Con el diagnóstico de sospecha de necrosis avascular de cabeza femoral, se continuó el estudio con pruebas de laboratorio (incluyendo niveles de calcio sérico, fósforo y fosfatasa alcalina) cuyo resultado fue normal. Se le realizó una gammagrafía, una TAC y una RMN (Figura 2). En esta última se evidenció en secuencias T1 una disminución de la señal y sin embargo en T2 un aumento de la señal extendiéndose desde la cabeza al cuello femoral y región intertrocanterica, descrito como “bone marrow edema”, que confirmó el diagnóstico de OT.

Trascurridos los 3 meses de la descarga, la clínica remite de manera importante siendo definitiva a los 4. Se le realiza un nuevo estudio con Rx simple (Figura 3) y RMN (Figura 4), en el que se aprecia la resolución radiológica del cuadro.

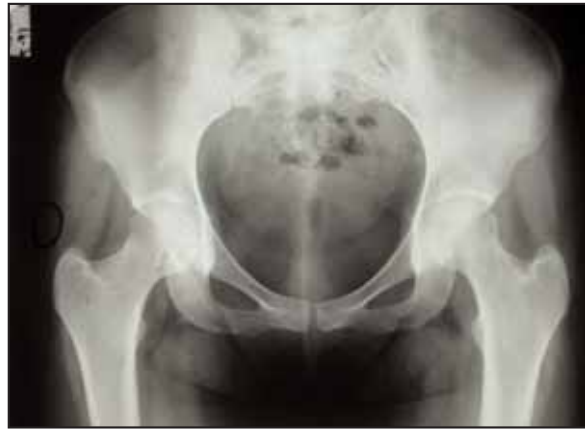

Figura 3. Rx simple al final del proceso. La paciente está asintomática.

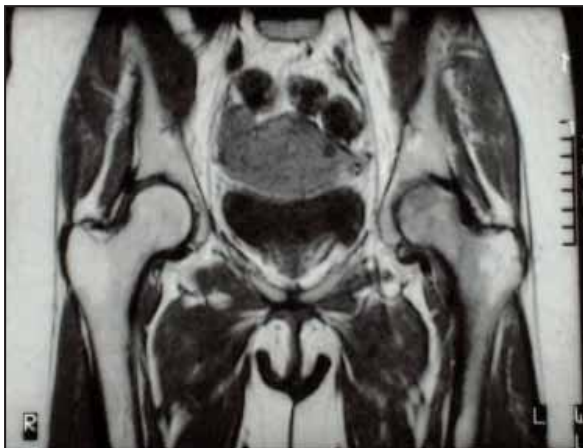


Figura 2. RMN al inicio del proceso.

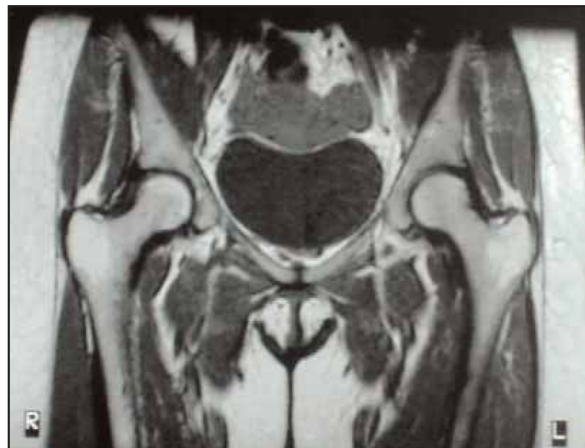


Figura 4. RMN. Similar señal en ambas caderas al final del proceso.

DISCUSIÓN

La osteoporosis transitoria de la cadera (OTC) es una entidad rara, autolimitada y de etiología desconocida que afecta a varones de mediana edad y a mujeres en el tercer trimestre del embarazo. Fue descrita por primera vez en 1959 por Curtiss y Kinkaid¹⁻³

La etiología y patogénesis es desconocida. Se han involucrado a virus, factores neurológicos, metabólicos o inflamatorios, pero sin confirmarlo. Las biopsias de la zona muestran tejido óseo normal y el líquido articular es estéril. En la embarazada puede deberse a cambios hormonales o químicos; otros afirman que se debe a la compresión del nervio obturador por la cabeza del niño, hipótesis que se desechó al ser la EMG normal en todas las pacientes^{4,5}.

Clínicamente existe dolor progresivo en la cadera durante varias semanas que llega incluso a provocar impotencia funcional. Consiste en un proceso autolimitado que concluye al finalizar la gestación, aunque puede recurrir en futuros embarazos en la misma cadera o en la contralateral. En 1/3 de los casos la coxalgia es bilateral. No hay una historia previa de traumatismo, infección u otra patología asociada. En la exploración clínica no hay datos relevantes: la movilidad dentro de lo normal y los parámetros de laboratorio anodinos, salvo la hidroxiprolina y la VSG que pueden estar elevadas pero es un hallazgo normal en las embarazadas.

En cuanto a las exploraciones complementarias, la radiografía simple es de utilidad, a partir del primer mes del inicio

de los síntomas, al evidenciarse la osteopenia radiológica en cabeza y cuello que puede llegar a producir una fractura subcapital si no se mantiene en descarga el miembro. No hay cambios artrósicos ni alteraciones en el espacio articular. Al final del proceso encontramos la remineralización completa de la cadera.

La gammagrafía con Tecnecio, también es sensible pero poco específica al mostrar la cadera como área de hipercaptación más intensa que en la osteonecrosis de fémur. La ventaja es que se altera desde el primer momento en que se inicia el proceso, sin que tenga período ventana.

La exploración complementaria definitiva es la RMN⁶⁻⁹. En secuencia T1 muestra una señal por debajo de lo normal sobre todo en la zona de hueso esponjoso de cabeza y cuello; en cambio en T2 muestra un aumento de señal. Estas señales no son específicas de esta afección. La osteonecrosis incipiente, una distrofia simpático refleja o una osteomielitis presentan el mismo patrón en la RMN; pero los datos clínicos, el laboratorio y la localización y extensión de la lesión hacia las partes blandas vecinas son diferentes.

El tratamiento consiste en descarga de pierna con 2 bastones y asociar analgésicos o AINES para el dolor. La calcitonina o los antiinflamatorios no acortan el período clínico de la enfermedad.

En conclusión, la OTC es una entidad benigna y autolimitada. La RMN es la prueba más sensible y específica para su diagnóstico, siempre apoyados por un estudio de laboratorio completo y una exhaustiva exploración clínica del paciente.

BIBLIOGRAFÍA

- 1- Curtiss PH, Kincaid WE. Transitory demineralization of the hip in pregnancy. A report of three cases. *J Bone Joint Surg* 1959;41A:1327-33.
- 2- Guerra JJ, Steimberg ME. Current concept review. Distinguishing transient osteoporosis from avascular necrosis of the hip. *J Bone Joint Surg* 1995;77A:616-24.
- 3- Montella BJ, Nunley JA. Osteonecrosis of the femoral head associated with pregnancy. A preliminary report. *J Bone Joint Surg* 1999;81A:790-8.
- 4- Banas M, Kaplan F. Regional migratory osteoporosis. A case report and a review of the literature. *Clin Orthop* 1990;250:303-9.
- 5- Brodell JD, Burns JE. Transient osteoporosis of the hip of pregnancy. Two cases complicated by pathological fracture. *J Bone Joint Surg* 1989;71A:1252-7.
- 6- Alarcón G, Sanders C. Transient osteoporosis of the hip: magnetic resonance imaging *J Rheumat* 1987;14:1184-9.
- 7- Solomon L. Bone marrow edema syndrome. *J Bone Joint Surg* 1993;75B:175-6.
- 8- Urbansky SR. Magnetic Resonance Imaging of transient osteoporosis of the hip. A case report. *J Bone Joint Surg* 1991;73A:451-5.
- 9- Takatori Y. Transient osteoporosis of the hip. Magnetic resonance imaging. *Clin Orthop* 1991;271:190-4.